

COMPARISON OF TECHNIQUES FOR DIAGNOSIS OF MICROFILARIA IN SHEEP IN NINEVEH GOVERNORATE

E.S. HUSSEIN and S.S. AGHWAN

Department of Microbiology, College of Veterinary Medicine,
University of Mosul, Mosul, Iraq

Received: 18 February 2019; Accepted: 11 March 2019

ABSTRACT

This study included diagnosis of microfilaria in sheep in different methods which it is Knott's concentration techniques and staining by Giemsa stain and staining by acridine orange fluorochrome in blood sample in Nineveh in Iraq. we examined 150 sheep blood sample the percentage of infection by Knott's concentration techniques is 64% and the result is comprised with the results of acridine orange fluorochrome is about 83% while the percentage of infection by Giemsa staining method is about 43% and summary of what we have reached that staining with acridine orange fluorochrome is the more efficient than other methods in microfilarial detection, as well as this study is the first by using acridine orange fluorochrome in sheep blood sample in country.

Key words: Microfilaria, diagnosis, sheep.

مقارنة تقنيات تشخيص اليرقات الخيطية الدقيقة في الضأن في محافظة نينوى

ايناس سعدي حسين ، سرى سالم أغوان

E-mail: laythalkattan@yahoo.com

Assiut University web-site: www.aun.edu.eg

تضمنت هذه الدراسة تشخيص خمج اليرقات الخيطية الدقيقة في الضأن بطرق متعددة الا وهي استخدام طريقة التركيز وطريقة التصيبغ بصيغة كيمزا والتصيبغ بصيغة الاكردين البرتقالية المتفلورة في عينات دم الضأن في محافظة نينوى في العراق ، حيث تبين من خلال فحص 150 عينة من دم الضأن ان نسبة الخمج الكلية 64 % عند استخدام طريقة التركيز كما قورنت نتائج هذه التقنية مع نتائج تقنية التصيبغ بصيغة الاكردين البرتقالية وظهرت نسبة الخمج الكلية 83 % بينما بلغت نسبة الخمج بطريقة التصيبغ بصيغة كيمزا 43 % ، وخلاصة ما توصلنا اليه ان طريقة التصيبغ بصيغة الاكردين البرتقالية المتفلورة هي اكثر كفاءة من بقية الطرق في تشخيص اليرقات الخيطية الدقيقة فضلا عن ان هذه اول دراسة تشخيصية باستخدام احدى الصبغات المتفلورة (صبغة الاكردين البرتقالية) لعينات دم الضأن في القطر.

INTRODUCTION

المقدمة

تستوطن اليرقات الخيطية الدقيقة الفلارية (Microfilaria) في الانسجة وجهاز الدوران للحيوانات الخمجة وتبدأ دورة حياتها غير المباشرة من الاوعية الدموية بسبب انتقالها بواسطة المفصليات الماصة للدم (المضيف الوسيط) فتحقن هذه اليرقات الخيطية الدقيقة وتنقل الى مجرى الدم وتبدأ بالدوران وتتطور هذه اليرقات الى الطور المعدي فيما بعد (Mohamed, 2016; Taylor; 2016) تتراوح ابعاد اليرقات الخيطية الدقيقة ما بين (5.2X260) مايكرون ومحاطة بغمد (Soulsby ;1986, El-Azazy *et al.*; 1999) ، وان بعض انواع اليرقات الخيطية الدقيقة تظهر في مجرى دم المضيف النهائي نهارا (الظاهرة الدورية النهارية Diurnal) وانواع اخرى تظهر ليلا (الظاهرة الدورية الليلية Nocturnal) (Soulsby,1986) تسبب اليرقات الخيطية الدقيقة Microfilaria مرضا طفيليا خطيرا واسع الانتشار في جميع انحاء العالم ويسمى Filariasis حيث يخمج الطفيلي انواعا مختلفا من المضائف من الحيوانات والطيور والانسان ايضا (Sakla, 2000; Bahnass, 2005). تسبب بعض انواع اليرقات الخيطية الدقيقة موت وهلاكات باعداد كبيرة جدا للضأن مثل طفيلي *Seteria digitata* حيث يسبب لها مرض كامري (Kumri) وذلك يؤدي الى ظهور علامات عصبية posterior paralysis التي تؤثر سلبا على حياة الحيوان ثم هلاكه بعد فترة قصيرة جداً (Bazargani, 2008; Tung,) لذلك ارتأينا اجراء دراسة مقارنة لتقنيات متعددة تستخدم في تشخيص هذا الطفيلي لتحديد نسبة الخمج الكلية بالطفيلي واختبار افضل التقنيات لاستخدامها في تشخيص اليرقات الخيطية الدقيقة.

Corresponding author: Dr. E.S. HUSSEIN

E-mail address: laythalkattan@yahoo.com

Present address: Department of Microbiology, College of Veterinary Medicine, University of Mosul, Mosul, Iraq

MATERIALS AND METHODS

المواد والطرائق

جمعت 150 عينة دم من الضأن من مناطق مختلفة من محافظة نينوى وتراوحت اعمار الحيوانات من عمر (1.5) سنة الى عمر 3 سنوات بواقع 5-7 مل لكل عينة من الوريد الوداجي بأستعمال محاقن بلاستيكية ذات الاستعمال الواحد بعد تعقيم المنطقة بالكحول الايثيلي % 70 ثم وضعت عينة الدم في انابيب مانعة للتخثر سعة 10مل ثم نقلت العينات وحفظت في الثلجة بدرجة حرارة 4 °م لاجراء الفحوصات المختبرية وتصيغها بصبغة كيمزا والمثيلين الزرقاء وصبغة الفلورسين المباشرة عليها لاحقا (Foreyt, 2001; Thienpont *et al.*; 1986).

الفحوصات المختبرية التي تجرى على عينات الدم :

١) knott's concentration technique

تعتبر هذه الطريقة من احدى الطرق الخاصة للكشف عن اليرقات الخيطية الدقيقة (microfilaria) في الدم، حيث وضع 1 مل من دم العينة مع 9 مل من الفورمالين (3%) في انبوبة ووضعت الانبوبة في جهاز الطرد المركزي (1500 rpm) لمدة خمس دقائق ثم تقوم بنبد الراشح واخذ الراسب واضيف اليه قطرة من صبغة المثيلين الزرقاء 1% للراسب ثم أخذ قطرة بالماصة ووضعت على شريحة زجاجية ثم وضع الغطاء عليها وفحصها تحت المجهر الضوئي تحت قوة 4X , 10X , 40X (Francoise *et al.*; 1997).

٢) Giemsa stain

وضعت قطرة من الدم على الشريحة الزجاجية وعملت مسحة دموية خفيفة وتركت لتجف لمدة 3 دقائق على الاقل ثم ثبتت بالكحول المثيلي لمدة خمس دقائق وتركت لتجف ثم صبغت بصبغة كيمزا لمدة 45 دقيقة ثم غسلت تحت ماء الحنفية وتركت لتجف وفحصت تحت المجهر الضوئي تحت قوة 4X , 10X , 40X (Francoise *et al.* 1997).

٣) Fluorescein stain (Acridine orange flurochrome) تم عمل نوعين من المسحات الدموية لتصيغها بصبغة الاكردين البرتقالية المتألقة ومنها:

أ- مسحة دموية سميكة

وضع قطرة من الدم (0.5) مل على الشريحة الزجاجية وعملت مسحة دموية سميكة وتركت لتجف لمدة 3 دقائق على الاقل وغسلت الشريحة بالماء المقطر وثبتت بالكحول المثيلي لمدة خمس دقائق ووضعت في جار زجاجي معتم فيه صبغة الاكردين البرتقالية المتألقة وتركت لمدة 10 دقائق ثم بعد ذلك غسلت تحت ماء الحنفية ثم تركت لتجف وفحصت تحت المجهر المتألقة تحت قوة 4X , 10X ضمن مدى 460 nm; em. max: 650 nm (Fumihiko; 1991).

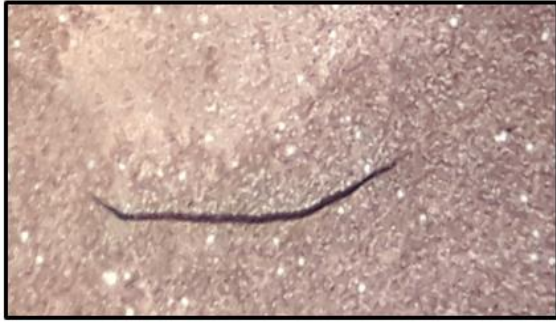ب- مسحة دموية خفيفة

وضع قطرة من الدم على الشريحة الزجاجية وعملت مسحة دموية خفيفة وتركت لتجف لمدة 3 دقائق على الاقل وثبتت بالكحول المثيلي لمدة خمس دقائق ووضعت في جار زجاجي معتم فيها صبغة الاكردين البرتقالية المتألقة لمدة 10 دقائق ثم بعد ذلك تغسلت تحت ماء الحنفية ثم تركت لتجف ثم وفحصت تحت المجهر المتألقة تحت قوة 4X , 10X , 40X ضمن مدى 460 nm; em. max: 650 nm (Fumihiko; 1991).

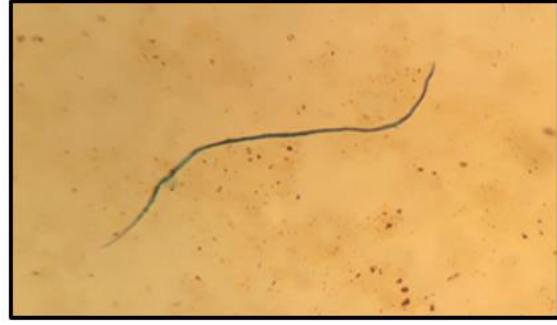RESULTS

النتائج

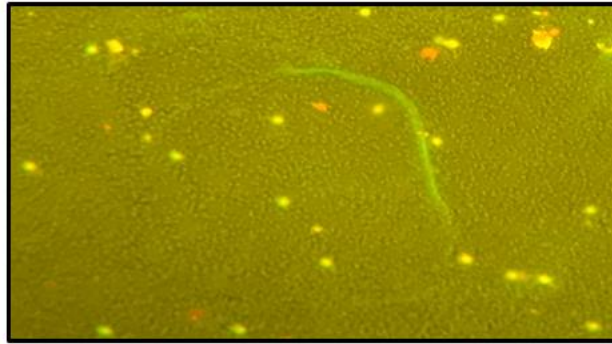
فحصت (150) عينة دم من الضأن وتراوحت اعمار الحيوانات من عمر (1.5) سنة الى عمر 3 سنوات وبلغ عدد العينات الموجبة (110) عينة وأوضحت نتائج دراسة الفحوصات المختبرية المختلفة لعينات الدم ان خمج الضأن باليرقات الخيطية الدقيقة Microfilaria اذ بلغت نسبة الخمج (73%) وتم قياس ابعاد تلك اليرقات حيث بلغ طولها (200-220) مايكرون وعرضها (3-5) مايكرون وتمتاز بشكلها المميز الخيطي الطويل الذي يكون جوفها مليء بالحبيبات (انوية الخلايا) واستخدمت في هذه الدراسة ثلاث طرق للكشف عنها منها استخدام طريقة التركيز (Knott concentration method) و ظهرت نسبة الخمج فيها (64%) وطريقة التصيغ بصبغة كيمزا (Giemsa stain) في حين ظهرت نسبة الخمج فيها (43%) ، فضلا عن استخدام تقنية التصيغ بصبغة الاكردين البرتقالية المتفلورة بالمجهر الفلورسين (Acridine orange flurochrome) حيث ظهرت أعلى نسبة خمج فيها فقد بلغت (83%) كما في الاشكال (1، 2، 3) واجريت المقارنة الاحصائية (Petrie *et al.*; 2006) بين هذه الطرق الثلاثة وكانت هناك فروقات معنوية بينها وعند مستوى معنوية (p ≤ 0.05) وكانت افضل الطرق تقنية التصيغ بصبغة الاكردين البرتقالية المتفلورة لتلتها طريقة التركيز واخيرا وطريقة التصيغ بصبغة كيمزا وكما موضح في الجدول (1)



شكل (2) يرقة الديدان الخيطية الدقيقة باستخدام طريقة التصبغ بصبغة كيمزا (Giemsa stain) تحت قوة تكبير X 40



شكل (1) يرقة الديدان الخيطية الدقيقة باستخدام طريقة التركيز (Knott concentration method) تحت قوة تكبير X 40



شكل (3) يرقة الديدان الخيطية الدقيقة باستخدام طريقة التصبغ بصبغة الاكريدن البرتقالية المتفلورة (Acridine orange flurochrome) تحت قوة تكبير X 40

جدول ١: يبين عدد العينات ونسبة الخمج لكل طريقة للكشف عن اليرقات الخيطية الدقيقة

عدد العينات الكلية	عدد العينات الموجبة	نسبة الخمج بطريقة التصبغ بصبغة كيمزا	نسبة الخمج بطريقة الاكريدن البرتقالية
150	110	34 c %	83 a %

DISCUSSION

المناقشة

استخدمت طرائق مختلفة لتشخيص اليرقات الخيطية الدقيقة منها تقنية التصبغ بصبغة الاكريدن البرتقالية المتفلورة (Acridine orange flurochrome) حيث سجلت هذه الطريقة اعلى نسبة ايجابية فقد بلغت نسبة الخمج فيها (83%) وتلتها طريقة التركيز (Knott concentration method) حيث بلغت نسبة الخمج فيها (64%) واحتلت طريقة التصبغ بصبغة كيمزا بالمرحلة الثالثة حيث بلغت نسبة الخمج بطريقة التصبغ (43%) وقد تعزى الاسباب التي أدت الى ظهور مثل هذه الفروقات في نسب الخمج الى حساسية وكفاءة صبغة الاكريدن البرتقالية المتفلورة في تشخيص الطفيليات الدموية *Trypanosoma spp.* و *Microfilaria spp.* و *Babesia spp.* في الانسان والحيوان (Ravindran *et al.*, 2007; Goldsmid & Rogers, 1977)، واتفقت نتائجنا مع دراسة Suleiman (2018) والتي أكدت على استخدام صبغة الاكريدن البرتقالية في صبغ المسحات الدموية الخفيفة للكشف عن طفيلي *Babesia spp.* لسهولتها وسرعتها اذ لم يتجاوز وقت التصبغ والفحص (5) دقائق، كذلك توافقت نتائجنا مع نتائج (2015) Yoon *et al.* والذي اكد على الحساسية العالية التي تمتلكها الصبغة لتشخيص طفيلي *Babesia spp.* عند قوة تكبير (10X)، كذلك أكد كل من Mohamed (2012) و Altay *et al.* (2018) على حساسية صبغة الاكريدن البرتقالية، وتم تسجيل الخمج باليرقات الخيطية الدقيقة في مدينة الموصل في الضأن والمعز التي بلغت اعمارها اكثر من 4 سنوات ونسبة خمج (22.82%) (Butty *et al.*, 2011) وفحصت AL-Lahaibi (2013) الافات المرضية الجلدية للكشف عن اليرقات الخيطية الدقيقة للديدان الفلارية فقد تم تسجيل المايكروفلاريا الجلدية لأول مرة في قطاعان الجاموس في مدينة الموصل. سجل كلا من AL-Lahaibi و Tae (2018) إصابة الجاموس باليرقات الخيطية الدقيقة في مدينة الموصل حيث بلغت نسبة الإصابة الكلية (13.2%) وقد سجلت اعلى نسبة إصابة في منطقة القبة (25%) حيث تم تشخيص جنس *Onchocerca* غير المعقدة في قطاعان الجاموس. شخصت Butty *et al.* (2011) اليرقات الخيطية الدقيقة في عينات دم الضأن والمعز من خلال فحص (250) عينة دم من الضأن و(250) عينة من المعز وسجلت الدراسة نسبة إصابة كلية في الضأن (18.8%) وفي المعز (22%)، كما سجلت Suleiman *et al.* (2012) الخمج باليرقات الخيطية الدقيقة في الخيول في مدينة الموصل حيث بلغت النسبة الكلية للخمج باليرقات الخيطية الدقيقة والتي تعود الى جنس *Seteria* (30.76%) وسجلت الباحثة نسبة خمج مرتفعة في اناث الخيول حيث بلغت (54.28%) مع وجود فرق معنوي في نسبة الخمج بين الاناث والذكور.

REFERENCES

المراجع

- AL-Lahaibi, B.Y.M. and AL-Taee, A.F. (2018):* Detection of Microfilaria in Buffaloes in Mosul city, Iraq. J. Falloja. volume 11. no.2
- AL-Lahaibi, B.Y.M. (2013):* Diagnostic study of Ectoparasites and Blood parasite in Buffalo in Mosul city. Msc Thesis, university of Mosul, College of Veterinary medicine, Mosul, Iraq.
- Bahnass, MM. (2005):* Studies on filariasis in some farm animals. Msc thesis, faculty of veterinary medicine, zaga zig University.
- Bazargani, T.; Eslami, A.; Gholami, GR.; Molai, A.; Ghafart, J. and Ashrafi, J. (2008):* Cerebrospinal nematodiasis of Cattle, sheep and goat in Iran. Iranian J parasitology: Vol 3, NO.1, PP. 16-20.
- Butty, E.T.; Hasan, M.H. and AL-Taee, A.F. (2011):* Diagnostic study of Microfilaria in blood samples of sheep and goats in Mosul city. Bas. J. vet. Res. vol.10, No.2.
- EL-Azazy, O.M.E. and Ahmed, Y.F. (1999):* Patent infection with Seteria digitate in goat in Saudi arabia: Vet. Parasitol. vol.82, No.2, 31; pp161-166.
- Foreyt, W.G. (2001):* Veterinary parasitology: reference manual. 5th ed., Iowa state university, press. USA. 8,9.
- Francoise Ardoin, Odile Bain; John Cross; Vida Dennis; Mark Eberhard; Robert Lowrie; Sri Oemijati; Jean Pettithory and Purnomo and Lorenzo savioli (1997):* Bench aids for the diagnosis of filarial infections, The World Health Organization, Departement of Epidemiology school of Public Health, University of California, Los Angeles, CA, USA.
- Fumihiko Kawamoto (1991):* Rapid detection of plasmodium by a new thick smear using Fluorescence Microscopy: Direct Staining with Acridine Orange, J. Protozoal Research Center in Japan, 1.27-34.
- Petrie, A. and Watson, P. (2006):* Statistics for Vet. and Animal Science. Blackwell Publishing.
- Sakla, AA. (2000):* Parasitological studies on filariasis in Assiut governoate. Assiut Med J; 24(1) 37-46.
- Soulsby, E.J.L. (1986):* Helminths, arthropods and protozoa of domesticated animals. 7th ed., Philadelphia, Bailliere Tindall, London.
- Suleiman, E.G. (2018):* Morphological & Molecular study of *Babesia spp.* & isolation & diagnosis of tick vector in infected cattle in Mosul city, Ph.D. Thesis, University of Mosul, College of Veterinary Medicine, Mosul, Iraq, pp124-126.
- Suleiman, E.G. and Al- Iraqi, OM. (2012):* Detection of Microfilaria infection in horses in Mosul city. Iraqi J.Vet.Sci.26 NO. 2: 23-26.
- Taylor, MA.; Coop, RL. and Wall, RL. (2016):* Veterinary Parasitology ,4th ed, Willey Black well.
- Thienpont, D.; Rochette, F. and Vanparijs, O. (1986):* Diagnosing helminthiasis through coprological examination. Janssen Foundation Beerse, Belgium.
- Tung, Lc.; Lai, Ch.; Ooi, HK.; Yang, CH. and Wang, Js. (2003):* Cerebrospinal seteriosis with Seteria marshalli and Seteria digitate infection in cattle. J. Vet Med Sci.; 65(9): 977-983.
- Yoon, E.; Vail, E.; Sann, L. and Brass, J. (2015):* New staining technique for diagnosing *Babesia spp.* American J. Clin. Pathol./44supp/ 2, 1: A 288, <https://doi.org/10.1093/ajcp>